

## 원발성 장 림프관 확장증 1례

연세대학교 의과대학 소아과학교실, \*외과학교실 및 † 병리학교실

황대환 · 한정우 · 김지홍 · 한석주\* · 홍순원†

### A Case of Primary Intestinal Lymphangiectasia

Dae Hwan Hwang, M.D., Jung Woo Han, M.D., Ji Hong Kim, M.D.,  
Seok Joo Han, M.D.\* and Soon Won Hong, M.D.†

Departments of Pediatrics, \*Surgery and † Pathology, Yonsei University  
College of Medicine, Seoul, Korea

Primary intestinal lymphangiectasia is a congenital lymphatic disorder in which intestinal lymphatic channels are dilated and ruptured resulting in loss of protein, lipid, and lymphocyte into the intestine or peritoneum. As a result, hypoalbuminemia, generalized edema, diarrhea are clinically manifested. We report a case of primary intestinal lymphangiectasia with generalized edema which occurred in a 7-year old boy who was treated with lipid restriction diet with medium chain triglyceride oil supplement. (*Korean J Pediatr Gastroenterol Nutr* 2004; 7: 253~259)

**Key Words:** Primary intestinal lymphangiectasia, Protein losing enteropathy

### 서 론

원발성 장 림프관 확장증은 원인 미상의 선천적인 장 림프계의 장애로 림프관의 확장과 파열로 인하여 림프내의 단백질, 지방, 유미 입자, 림프구가 장내 또는 복막으로 빠져나감으로써 지방 흡수의 장애와 단백질 소실성 장질환을 초래하는 질환이며 결과적으로는 저단백혈증, 부종, 저림프구증이 동반된다.

1961년 Waldman 등<sup>1)</sup>이 소장 생검에서 장 림프관의 이상을 발견하고 단백질 소실을 일으키는 독립된 질환으로서 “원발성 장 림프관 확장증”이란 용어를 처음 사용한 이래로 국내외에서 성인에서의 여러 보고가 이루어져 왔으나 소아에서는 매우 드문 질환으로 현재까지 국내에서는 몇 례가 보고되었을 뿐이다.

저자들은 전신 부종을 주소로 내원한 환아에서 장 단백질 소실이 발견되었고, 장 조직 검사를 통해 원발성 장 림프관 확장증으로 진단되어 medium chain triglyceride를 투여하는 지방 억제 식이요법으로 증상 호전을 보였던 1례를 경험하였기에 보고하는 바이다.

접수 : 2004년 8월 12일, 승인 : 2004년 9월 18일  
책임저자 : 김지홍, 135-720, 서울시 강남구 도곡동 146-92  
영동세브란스병원 소아과  
Tel: 02-3497-3352, Fax: 02-3461-9473  
E-mail: KKKJHD@yumc.yonsei.ac.kr

증 례

환 아: 김○현, 6년 5개월, 남아

주 소: 전신 부종, 설사, 우측 음낭 팽대

현병력: 평소 건강하던 환아로 2개월 전부터의 우측 음낭 팽대 및 2주 전부터의 양하지 함요 부종 및 눈주위 부종, 1주 전부터의 하루 5회 이상의 설사를 주소로 내원하였다.

진찰 소견: 내원 당시 혈압 105/60 mmHg, 맥박 90 회/분으로 정상이었으며 환아의 키는 122 cm (90~97 percentile), 몸무게 26 kg (90~97 percentile)로 성장 장애는 보이지 않았으며 체질량지수는 17.4 kg/m<sup>2</sup>로 다소 저하되어 있었다. 급성병색을 띠지 않았으며 열은 없었고 경한 복부 팽만, 양하지 함요 부종, 눈주위 부종을 보이고 있었으며 호흡곤란은 없었다. 장음은 정상이었으며 복부의 압통은 없었다. 오른쪽 서혜부 및 오른쪽 음낭은 팽대되어 있었다.

임상 검사 소견: 혈액 검사에서 백혈구 6,360/mm<sup>3</sup> (과립구 79%, 림프구 12%, 단핵구 4%), 혈색소 12.1

g/dl, 혈소판 417,000/mm<sup>3</sup>으로 빈혈이나 백혈구 감소증은 보이지 않았으며 림프구 감소증이 동반되어 있었다. 간 기능 검사상 AST 51 IU/L, ALT 32 IU/L, PT/PTT 89%/35 sec로 정상이었으며 혈청 콜레스테롤치는 110 mg/dl (130~250)로 감소되어 있었다. Triglyceride는 88 mg/dl (60~160)으로 정상이었고 총단백과 알부민치는 각각 2.9 g/dl, 1.6 g/dl로 감소되어 있었다. 혈청 BUN 및 Creatinine도 각각 6.4 mg/dl, 0.5 mg/dl로 정상이었다. Immunoglobulin 검사에서 IgG 152 mg/dl (700~1,500), IgA 66 mg/dl (70~400), IgM 23 mg/dl (40~230)으로 모두 감소되어 있었다. C-reactive protein (CRP)은 정상이었으며 Antinuclear antibody (ANA), Rheumatoid factor 등의 자가 면역 질환 검사상 이상 소견을 보이지 않았다. 소변 검사상 단백질은 검출되지 않았으며 기타 혈뇨, 농뇨의 소견 또한 관찰되지 않았다. 단백질 소실 장질 환을 의심하는 24시간 대변 α1-antitrypsin clearance는 2,912 ml/day (0~27)로 크게 증가되어 있었고, 대변 검사상 parasite, shigella, salmonella는 검출되지 않았으며 잠혈 반응 및 지방변 소견도 없었다.

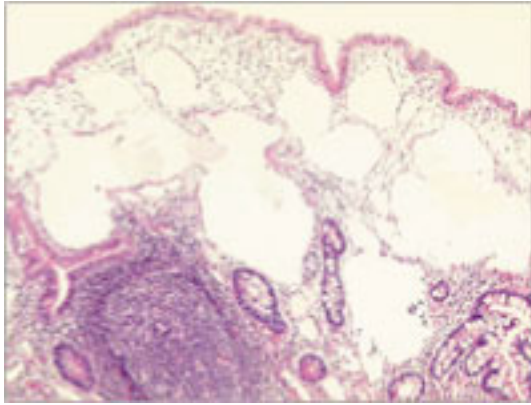
방사선 검사 소견: 흉부방사선 검사상 심비대는 없었으며 흉막액의 소견은 보이지 않았다. 복부초음파 검사상 소량의 복수가 관찰되었고 전체적으로 소장벽의 두께가 증가되어 있었다(Fig. 1). 수차례의 알부민 투여 후 음낭 수종은 소실되었으며, 음낭 초

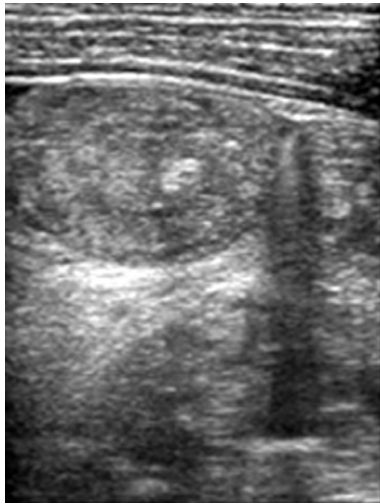

Fig. 1. Abdominal ultrasonographic finding: Diffuse small bowel wall thickenings of entire abdomen with abnormal hypoechoic mesenteric thickening and infiltrations of entire small bowel mesentery with enlarged mesenteric lymph nodes.

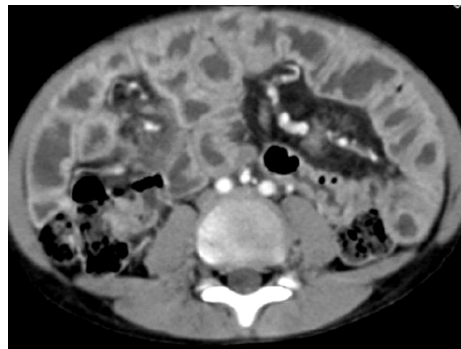

Fig. 2. Abdominal CT finding: Diffuse small bowel wall thickenings of entire small bowel levels with relatively spared large bowel wall. Small amount of reactive fluid.



**Fig. 3.** Small intestinal biopsy finding: Intramucosal multilocular cystic spaces are lined by endothelial cells and contain amorphous lymph fluid (H & E, ×200).

음파 검사상 음낭벽의 두께는 정상이었으며 부종은 관찰되지 않았다. 복부 전산화 단층 촬영상 전층에 걸친 심한 소장벽의 두께 증가 및 복수를 발견할 수 있었다(Fig. 2). 심전도 및 심초음파 검사상 이상 소견은 보이지 않았다.

**조직 검사 소견:** 개복술을 통한 소장 조직 생검 소견상 장점막을 침범하는 림프관의 확장이 소장 전역에서 관찰되었다(Fig. 3).

**치료 및 경과:** 입원 후 알부민을 투여하여 전신 부종은 감소하였으며 복수가 감소함에 따라 음낭수종도 소실되었다. 그러나 저알부민혈증이 지속되고 소변에서 단백뇨를 관찰할 수 없고 장 단백 소실의 소견을 보여 개복술을 통한 장조직 검사를 시행하였다. 당시 소량의 혼탁한 우윳빛 양상의 복수가 관찰되었으며 복수액은 서혜관을 통해 오른쪽 음낭으로 이어지고 있어 교통성 음낭수종이 동반되어 있음을 알 수 있었고 음낭수종 절제술 및 오른쪽 서혜부 성형술을 동시에 시행하였다. 조직 검사 결과 소장을 침범하는 원발성 장 림프관 확장증으로 진단되었다. 환아는 장절제술 등의 수술이나 기타 약제에 의하지 않고 medium chain triglyceride를 지방의 공급원으로 투여하며 다른 종류의 지방 섭취를 철저히 차단하는 고단백, 저지방 식이요법을 통해 단백질, 알부민 수치가 정상으로 회복되었으며 부

종, 설사 등 제반증상이 호전되어 퇴원하였으며 현재 지속적인 식이요법과 함께 13개월째 증상의 발현 없이 정상 혈청 단백수치(총단백 5.2 g/dL, 알부민 3.3 g/dL)를 유지하며 신장 및 체중증가가 정상적으로 이루어지는 상태로 외래 추적 관찰 중이다.

**고 찰**

장에서 혈청 단백질이 소실되는 단백 소실성 장병증은 장 상피세포의 손상, 점막 미란 및 궤양, 림프관 폐쇄 등의 원인으로 생기며 여기에는 eosinophilic gastroenteritis, Menetrier's disease와 같은 비궤양성질환, erosive gastritis, inflamed bowel disease와 궤양성질환, 장 림프관 확장증, Whipple's disease와 같은 림프관 폐쇄 등 여러 질환이 포함되어 있다.

이중에서 장 림프관 확장증은 원발성 또는 이차적인 림프관의 확장과 과열로 인해 림프관의 단백, 지방, 유미입자, 림프구가 장내 또는 복막으로 빠져나감으로 해서 지방흡수의 장애와 단백 소실성 장질환을 초래하는 질환으로 결과적으로는 저단백혈증, 부종, 저림프구증이 동반되는 비교적 드문 질환으로 설사, 오심, 구토, 부종, 성장 장애를 주 증상으로 나타내며<sup>2)</sup> 이외에 지방변<sup>2,3)</sup>, 복통, 저칼슘혈증과 동반된 테타니, 유미성 복수 등이 있으며 저단백혈증이 심한 경우 유미성 삼출은 흉막강, 심낭강, 복강내로 유출되기도 한다<sup>4)</sup>. 간혹 위장관 증세가 거의 없거나 아예 없는 경우도 있으며 우연히 검사실 소견상 저알부민혈증을 발견하는 경우도 있다<sup>4)</sup>.

이중, 원발성 장 림프관 확장증은 흔히 3세 미만의 소아에서 발견되며<sup>2,5)</sup> 성장 장애를 잘 동반하고<sup>6)</sup> 주로 소장 부위의 선천적 림프계의 장애가 문제되며 간혹 드물지만 Noonan 증후군과 Klippel-Trenaunay-Weber 증후군과 같이 전신의 림프계 장애와 같이 동반되어 있는 경우도 있다<sup>7,8)</sup>.

반면에 장 림프관 확장증을 일으키는 이차적인 원인으로는 좌측 쇄골하 정맥의 압력을 높이는 우측 심부전, Fontan 수술, 수축성 심막염, Budd-Chiari 증후군 등의 심혈관계 장애와 장내 림프구를 침범하는 병변인 림프종, 장간막 결핵, sarcoidosis 등과

전신성 홍반성 낭창, Behcet 증후군, Crohn 병 등의 염증성 질환, 이외 Whipple 병 등이 있으며<sup>7,9~16</sup> 원발성이 소아 시기에 주로 발병하는데 비해 이차성은 선행 질환에 따라 어떤 나이에서도 발생할 수 있다<sup>17</sup>.

본 증례에서는 2차성 장 림프관 확장을 의심할 만한 소견이 없었고 반복적인 설사, 부종, 저단백혈증, 유미성 복수 등의 소견은 있었으나 성장 장애를 동반하지는 않았고 흉막강이나 심낭강내로의 유미성 삼출은 없었다.

장 림프관 확장증의 진단은 과다한 장내 단백질 손실과 소장 조직 생검에서 점막과 점막하에 염증의 증거없이 림프관의 확장을 증명하여야 한다<sup>3,18</sup>. 전신 부종이 있는 경우 이를 일으킬만한 요 단백질 소실, 간 기능 이상, 심장 질환 또는 심한 영양 장애 등의 여러 가지 원인이 없을 때, 장관내 단백질 소실에 의한 저단백혈증을 의심하여야 하며<sup>15,19~21</sup> 또한 저림프구증 및 면역글로불린의 감소가 동반되어 있는 경우에는 림프관 확장증일 가능성이 높다.

진단을 위해서는 첫째, 방사성 동위원소를 이용하거나 또는  $\alpha 1$ -antitrypsin 장 청소율을 구하여 위 장관으로의 단백질 소실을 입증하여야 하며 둘째, 장관 생검을 통해 소장의 확장된 림프관의 소견을 얻어야 한다.  $\alpha 1$ -antitrypsin은 주로 혈청에만 존재하는 항단백질 분해효소로서, 장관내에서는 protease에 의해 거의 분해되지 않고 대변으로 배출되기 때문에  $\alpha 1$ -antitrypsin 장 청소율 검사를 시행하여 장관내로의 단백질 소실을 증명할 수 있다<sup>22</sup>.  $\alpha 1$ -antitrypsin의 분자량은 5만 dalton으로 6만7천 dalton인 알부민과 유사하여 장관의 단백질 소실을 비교적 저렴하고 정확하게 측정할 수 있는 것이 장점으로,  $\alpha 1$ -antitrypsin clearance는 혈청 알부민과는 유의한 관계가 있는데 혈청 알부민이 3.0 g/dL 미만으로 떨어지면  $\alpha 1$ -antitrypsin clearance는 180 ml/day를 초과한다<sup>23</sup>. 본 증례에서도 혈청 알부민은 1.6 g/dL로 감소되어 있었고  $\alpha 1$ -antitrypsin clearance는 2,912 ml/day로 크게 증가되어 있었다.

림프 스캔을 통해서도 장에서 림프 누출이 일어나는 것을 관찰할 수 있다<sup>24</sup>.  $^{99m}\text{Tc}$ -antimony 림프 스캔은 발에 피하로 약물을 주입하여 장에서 방사

능이 나타나는 것을 볼 수 있는데 antimony colloid 입자의 크기가 작기 때문에 림프계로 빠르고 효과적으로 흡수된다<sup>24</sup>. 또한  $^{99m}\text{Tc}$ -human serum albumin을 정맥 주사하거나<sup>25</sup>  $^{99m}\text{Tc}$ -MDP (methylene diphosphonate) 골 스캔을 시행하여<sup>26</sup> 장에서 방사능을 관찰함으로써 장 단백질 소실성 위장증을 진단할 수도 있다.

원발성 장 림프관 확장증의 조직학적 소견으로는 확장된 림프관이 점막고유층, 점막하, 장막, 장막하 조직, 또는 장간막에서 관찰되는 것이다. 또한 용모의 손상과 부종이 관찰되기도 한다<sup>19</sup>. 소장의 조직 검사에서 점막고유층 내에 림프 혈관들이 확장된 것을 볼 수 있으며 때로 우윳빛 유미성 복수가 생길 수 있는데 이것은 유미입자가 계속적으로 흡수됨에 따라 장막과 장간막내의 확장된 림프관이 파열되어서 생기는 것으로 생각된다<sup>4</sup>. 특이할 만한 점은 그림에도 불구하고 발열이나 기타 검사상 염증의 증거는 없다는 점이다<sup>4</sup>. 본 환자의 경우 개복술을 통한 육안적 수술적 생검법을 사용하였으며 생검 소견상 장점막을 침범하는 림프관의 확장이 소장 전역에서 관찰되어 장 림프관 확장증에 합당한 소견을 보였다. 내시경을 이용하여 소장 생검을 하기도 하는데, 위음성의 가능성이 있으며 내시경 소견상 white opaque spots<sup>27</sup>으로 관찰되는 국소화된 점막병변을 찾아서 선별적인 검사를 해야만 위음성의 가능성을 낮출 수 있다<sup>28</sup>.

저감마글로불린혈증은 주로 IgG, IgA가 감소되며 T림프구(특히 CD4+ helper cell)의 장내 유출로 인해 혈액내 림프구의 감소가 초래되어<sup>20</sup> CD4 림프구의 수와 비율이 현저히 감소하고 CD8 림프구의 비율은 정상이거나 증가한다<sup>29</sup>. 이러한 면역 이상으로 인하여 체액성 면역 장애뿐만 아니라 세포성 면역이 감소되고 비 기능 감퇴증<sup>30</sup>, 흉성 저형성<sup>31</sup>, 호중구 기능부전<sup>32</sup> 등이 동반된다는 보고도 있으나 심각한 림프구 감소증이나 저감마글로불린혈증에 비하여 중증의 감염이나 기회 감염의 빈도는 드문 것으로 알려져 있다<sup>33</sup>. 본 증례에서도 혈액내 림프구는 백혈구에서의 비율이 12% 정도로 감소되어 있었으며 Immunoglobulin 검사에서 IgG 152 mg/dL (700~

1,500), IgA 66 mg/dL (70~400), IgM 23 mg/dL (40~230)으로 모두 감소되어 있었음에도 불구하고 감염의 증거는 찾아볼 수 없었다.

혈액 검사 소견으로는 저단백혈증, 저지질혈증, 저감마글로불린혈증, 백혈구 감소증과 림프구 감소증, 지용성 비타민 결핍 등을 볼 수 있으며 혈청 칼슘의 저하는 지용성 비타민인 비타민D의 결핍 또는 소장 점막의 부종과 연관된 흡수 장애에 의한 저마그네슘혈증이 원인으로 생각된다<sup>17)</sup>. 만성 실험에 의해 이차적으로 철결핍성 빈혈이 올 수도 있다<sup>4)</sup>. 본 증례에서는 혈청 칼슘, 마그네슘은 정상이었으며 빈혈 소견도 보이지 않았다.

복부 초음파, 전산화 단층 촬영, 상부 위장관 조영술, 소장 조영술 등이 진단에 이용되기도 하는데 이것들은 주로 장 림프관 확장증을 일으키는 이차적인 원인들을 제외시키는데 도움을 준다. 복부 초음파 소견으로는 장벽의 비후, 장주름의 비대, 장고리의 확장과 액체 저류, 복수 등을 볼 수 있다<sup>34)</sup>. 본 증례에서는 복부 초음파 검사상 소량의 복수가 관찰되었고 전체적으로 소장벽의 두께가 증가되어 있었다.

치료로는 식이요법이 우선인데, 구체적인 방법으로는 단백질을 공급하고 long-chain fatty acid의 공급을 중단하고 대신 medium chain triglyceride를 공급하여<sup>35)</sup> 지질이 림프계를 거치지 않고 바로 문맥 정맥으로 유입되게 하는 것이다. 이것의 원리는 long-chain fatty acid의 흡수는 장관의 림프생산을 증가시키며 따라서 장내 림프압이 증가되어 림프의 유출이 더 심하게 되므로<sup>36,37)</sup> long-chain fatty acid의 흡수를 제한하면 장관내 림프 흐름과 림프압이 감소되어 결과적으로 림프 유출을 감소시키고 장 림프관 확장증을 예방함으로써 연쇄적인 T cell과 단백질 소실도 예방할 수 있으며 이에 비해 medium chain triglyceride의 공급은 림프계를 거치지 않고 문맥 정맥으로 바로 흡수되어 림프관 확장 없이 지방을 공급하게 되는 것이다. 미숙아에서 발견된 선천성 장 림프관 확장증의 경우에도 medium chain triglyceride가 많이 포함된 milk를 공급하여 임상 증세의 호전을 보인 예가 있다<sup>38)</sup>. Medium chain triglyceride를 사

용할 수 없는 유아에서는 HA 분유와 같은 medium chain triglyceride가 상대적으로 많이 포함된 시판 분유를 먹이면 된다<sup>17)</sup>. 본 증례에서도 long chain triglyceride를 최대한 억제하면서 medium chain triglyceride를 투여하여 부종, 설사 등 증상 소실과 정상 혈청 단백 수치로 호전되는 양상을 보였다.

최근의 연구에 의하면 octreotide의 피하 주사가 일부에서 장내 단백 손실 감소와 저알부민혈증을 호전시키는 것으로 알려지고 있으나<sup>39)</sup>, 가격이 비싸고 투여 방법의 어려움 등으로 치료 시도에 장애요인이 되고 있다.

요 약

저자들은 전신 부종을 주소로 내원한 6세 소아에서 장 조직 검사로 장 단백 소실을 유발하는 원발성 장 림프관 확장증을 확인하였고, 특별한 약물 치료 없이 medium chain triglyceride를 지방 대체 식이로 이용한 저지방, 고단백의 식이요법만으로 장 단백 소실의 호전을 보였고 증상 소실과 지속적인 성장 발달을 유지하였던 1례를 경험하였기에 문헌 고찰과 함께 보고하는 바이다.

참 고 문 헌

- 1) Waldman TA, Steinfeld JL, Ducher TF, Davidson JD, Gordon RS. The role of the gastrointestinal system in "idiopathic hypoproteinemia". *Gastroenterology* 1961; 41:197-207.
- 2) Vardy PA, Lebenthal E, Shwachmann H. Intestinal lymphangiectasia. *Pediatrics* 1975;55:842-51.
- 3) Waldmann TA. Protein losing enteropathy. In: Berk JE, editor. *Bockus Gastroenterology*. Vol 2. 5th ed. Philadelphia: WB Saunders, 1985:1077-82.
- 4) 박근수, 곽진영, 김준식, 권태찬, 조윤정. 원발성 장 림프관 확장증 1례. *대한소화기내시경학회지* 1999;19: 634-39.
- 5) Quak SH, Wee A, Yap HK, Tay JS, Quah TC, Yip WC. Intestinal lymphangiectasia - a report in two Chinese children. *Aust Paediatr J* 1984;20:151-3.
- 6) Abramowsky C, Hupertz V, Kilbrigde P, Czinn S.

- Intestinal lymphangiectasis in children: a study of upper gastrointestinal endoscopic biopsies. *Pediatr Pathol* 1989;9:289-97.
- 7) Salomons HA, Kramer P, Nikulasson S, Schroy PC. Endoscopic features of long-standing primary intestinal lymphangiectasia. *Gastrointest Endosc* 1995;41(5 Suppl):516-8.
  - 8) Vallet HL, Holtzapfel PG, Eberlein WR, Yakovac WC, Moshang T Jr, Bongiovanni AM. Noonan syndrome with intestinal lymphangiectasis. A metabolic and anatomic study. *J Pediatr* 1972;80:269-74.
  - 9) Popovic OS, Brkic S, Bojic P, Kenic V, Jojic N, Djuric V, et al. Sarcoidosis and protein losing enteropathy. *Gastroenterology* 1980;78:119-25.
  - 10) Muller C, Globits S, Glogar D, Klepetko W, Knoflach P. Constrictive pericarditis without typical haemodynamic changes as a cause of oedema formation due to protein-losing enteropathy. *Eur Heart J* 1991;12:1140-3.
  - 11) Petersen VP, Hastrup J. Protein losing enteropathy in constrictive pericarditis. *Acta Med Scand* 1963;173:401-10.
  - 12) Edworthy SM, Fritzler MJ, Kelly JK, McHattie JD, Shaffer EA. Protein-losing enteropathy in systemic lupus erythematosus associated with intestinal lymphangiectasia. *Am J Gastroenterol* 1990;85(10 Suppl):1398S-1402S.
  - 13) Van Tilburg AJ, Blankenstein M, Verschoor L. Intestinal lymphangiectasia in systemic sclerosis. *Am J Gastroenterol* 1988;83(12 Suppl):1418S-1419S.
  - 14) Berkowitz I, Segal I. Protein-losing enteropathy in congestive cardiac failure: an entity of minor clinical significance. *Am J Gastroenterol* 1990;85(2 Suppl):154S-156S.
  - 15) Worley L, Poole C, Valdes-Depena M. Failure to thrive, anemia and anasarca. *J Pediatr* 1979;94(6 Suppl):1005S-1009S.
  - 16) Moss SF, Thomas DM, Mulnier C, McGill IG, Hodgson HJ. Intestinal lymphangiectasia associated with angiofollicular lymph node hyperplasia (Castleman's disease). *Gut* 1992;33:135-7.
  - 17) 고재성, 서정기. 소아 장 림프관 확장증의 진단에서 내시경적 소장 생검의 의의. *대한소화기내시경학회지* 1997;17:760-7.
  - 18) Levine C. Primary disorders of the lymphatic vessels - a unified concept. *J Pediatr Surg* 1989;24:223-40.
  - 19) Uguralp S, Mutus M, Kutlu O, Cetin S, Baysal T, Mizrak B. Primary intestinal lymphangiectasia : a rare disease in the differential diagnosis of acute abdomen. *J Pediatr Gastroenterol Nutr* 2001;33:508-10.
  - 20) Valdy PA, Lebenthal E, Shwachman H. Intestinal lymphangiectasia: a reappraisal. *Pediatrics* 1975;55(6 Suppl):842-51.
  - 21) Pellstier VA, Galeano N, Brochu P, Morin CL, Weber AM, Roy CC. Secretory diarrhea with protein-losing enteropathy, enterocolitis cystica superficialis, intestinal lymphangiectasia, and congenital fibrosis: a new syndrome. *J Pediatr* 1986;108(1 Suppl):61-5.
  - 22) Florent C, Lhirondel D, Desmazes C, Aymes C. Intestinal clearance of  $\alpha$ 1-antitrypsin. *Gastroenterology* 1981;81:777-80.
  - 23) Strygler B, Nicari MJ, Santangelo WC, Porter JL, Fordtran JS.  $\alpha$ 1-antitrypsin excretion in stool in normal subjects and in patients with gastrointestinal disorders. *Gastroenterology* 1990;99:1380-7.
  - 24) Soucy JP, Eybalin MC, Taillefer R, John G. Lymphoscintigraphic demonstration of intestinal lymphangiectasia. *Clin Nuc Med* 1983;8:535-7.
  - 25) Takeda H, Takahashi T, Ajitsu S, Ukai K, Saitoh H. Protein-losing gastroenteropathy detected by technetium-99m-labeled human serum albumin. *Am J Gastroenterol* 1991;86:450-3.
  - 26) Lee KH, Chung JK, Lee DS, Lee MC, Song IS, Koh CS. Intestinal leakage of technetium-99m-MDP in primary intestinal lymphangiectasia. *J Nucl Med* 1996;37:639-41.
  - 27) Kuroiwa G, Takayama T, Sato Y, Takahashi Y, Fujita T, Nobuoka A, et al. Primary intestinal lymphangiectasia successfully treated with octerotide. *J Gastroenterol* 2001;36:129-32.
  - 28) Hart MH, Vanderhoof JA, Antonson DL. Failure of blind small bowel biopsy in the diagnosis of intestinal lymphangiectasia. *J Pediatr Gastroenterol Nutr* 1987;6:803-5.
  - 29) Yamamoto H, Tsutsui T, Mayumi M, Kasakura S. Immunodeficiency associated with selective loss of helper/inducer T cells and hypogammaglobulinemia in a child with intestinal lymphangiectasia. *Clin Exp Immunol* 1989;75:196-200.
  - 30) Foster PN, Bullen AW, Robertson DA, Chalmers DM, Losowsky MS. Development of impaired splenic function in intestinal lymphangiectasia. *Gut* 1985;26:

- 861-4.
- 31) Soresen RU, Halpin TC, Abramowsky CR, Hornick DL, Miller KM, Naylor P, et al. Intestinal lymphangiectasia and thymic hypoplasia. *Clin Exp Immunol* 1985;59:217-26.
  - 32) Bolton RP, Cotter KL, Losowsky MS. Impaired neutrophil function in intestinal lymphangiectasia. *J Clin Pathol* 1986;39:876-80.
  - 33) Lester LA, Rothberg RM, Krantman HJ, Shermeta DW. Intestinal lymphangiectasia and bilateral pleural effusions: effect of dietary therapy and surgical intervention on immunologic and pulmonary parameters. *J Allergy Clin Immunol* 1986;78:891-7.
  - 34) Maconi G, Molteni P, Manzionna G, Parente F, Porro GB. Ultrasonographic features of long-standing primary intestinal lymphangiectasia. *European J Ultrasound* 1998;7:195-8.
  - 35) Tift WL, Lloyd JK. Intestinal lymphangiectasia; Long results with MCT diet. *Arch Dis Child* 1975;50:269-76.
  - 36) Mistilis SP, Skyring AP, Stephen DD. Intestinal lymphangiectasia. Mechanism of enteric loss of plasma-protein and fat. *Lancet* 1965;1:77-80.
  - 37) Jeffries GH, Chapman A, Sleisenger MH. Low-fat diet in intestinal lymphangiectasia: its effect on albumin metabolism. *N Engl J Med* 1964;270:761-6.
  - 38) Salvia G, Cascioli CF, Ciccimarra F, Terrin G, Cucchiara S. A case of protein-losing enteropathy caused by intestinal lymphangiectasia in a preterm infant. *Pediatrics* 2001;107:416-7.
  - 39) Anne BB, Michael JG. Octerotide in the treatment of intestinal lymphangiectasia. *Eur J Gastroenterol Hepatol* 1998;10:699-702.
-