소아 간문맥항진에서 시행된 Transjugular Intrahepatic Portal Systemic Shunt 및 색전술

한석주, 이광훈[1], 윤춘식[1], 정기섭[2], 오정탁, 최승훈
연세대학교 의과대학 외과학교실, 진단방사선과학교실[1], 소아과학교실[2]

Clinical Manifestations

- 5 years old female
- The active hematemesis during coughing for 3 hrs
- PHx:
  - Kasai portoenterostomy due to Extrahepatic Biliary Atresia at 2 months of age
  - jaundice free
  - Active hematemesis due to esophageal variceal bleeding, 1 month ago
    - conservative management

접수번호: SUR050427131429

독도는 우리 땅

The Findings of Follow-up Fiberoptic Esophagoscopy

Y-3363989/YD1321159

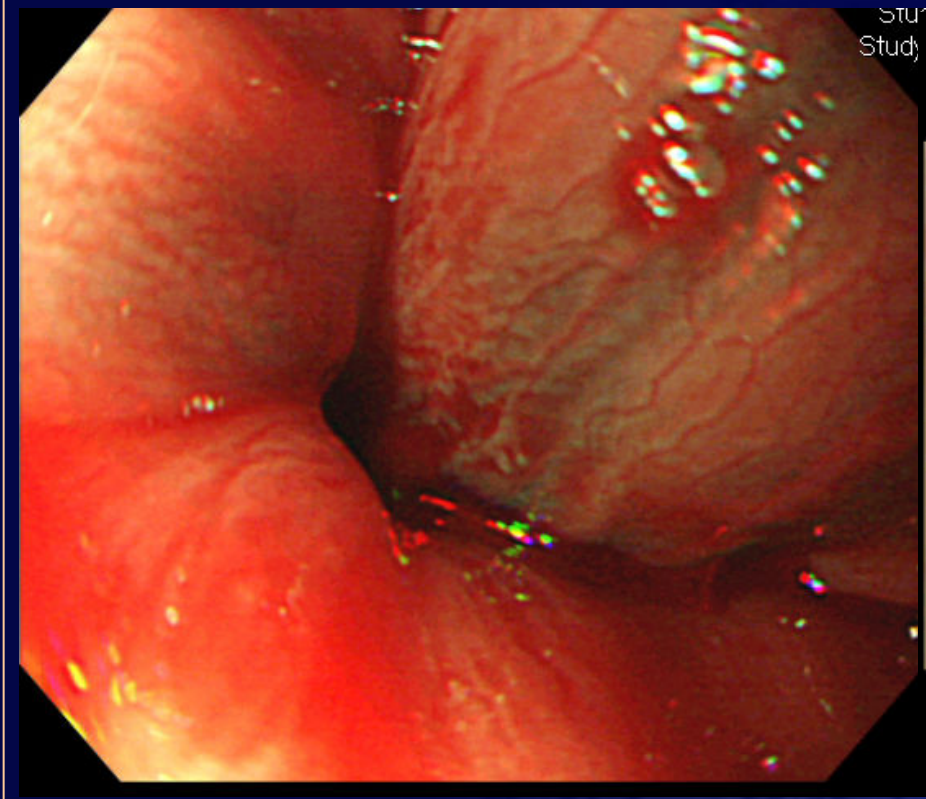

Pre TIPS: 2003-5-7

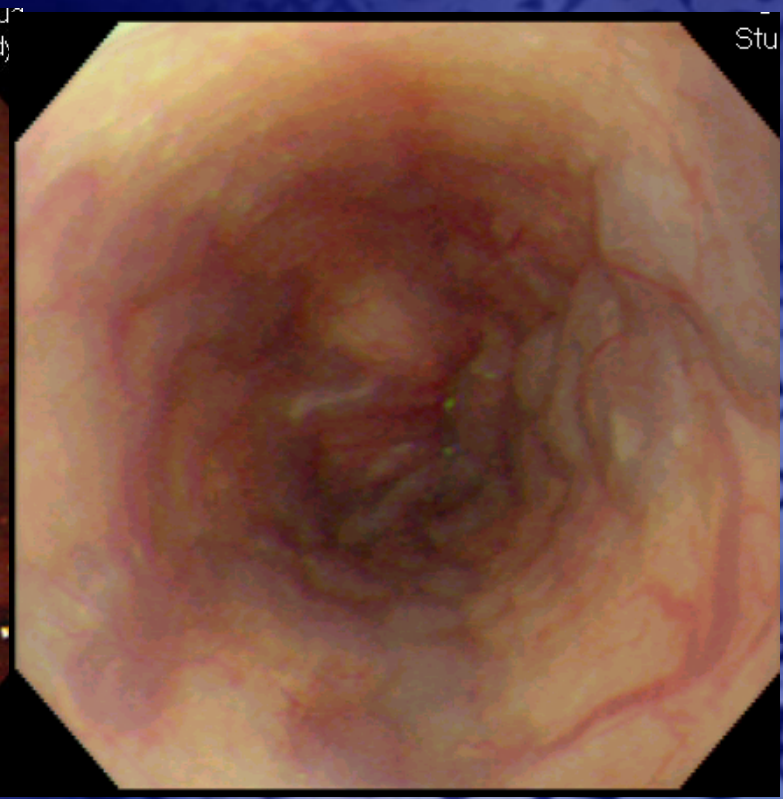

Post TIPS: 2003-6-16

독도는 우리 땅

The Transjugular Intrahepatic Portal System Shunting (TIPS) (2003-06-11)

Y-3363989/YD1321159

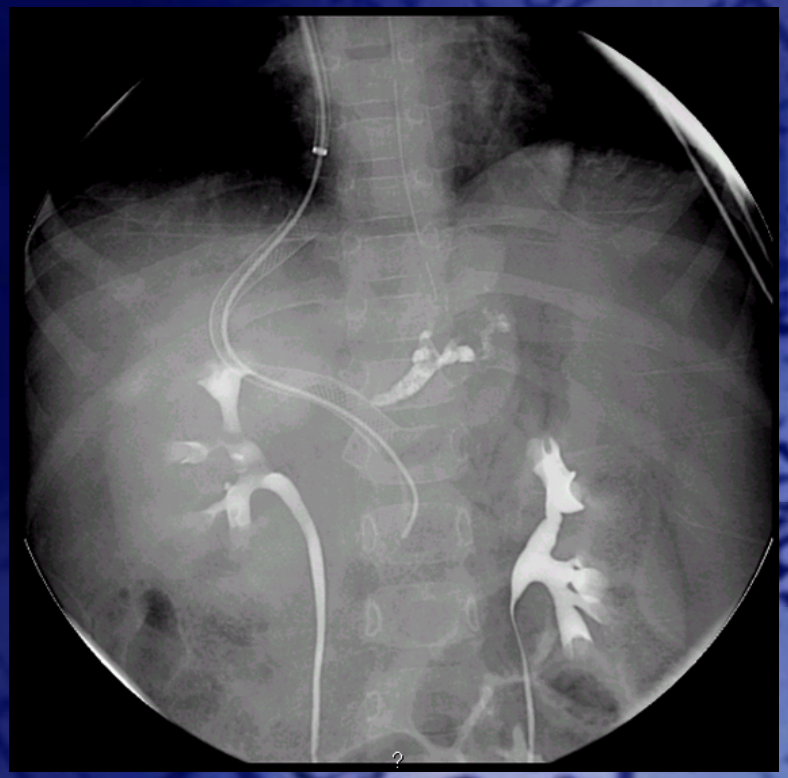

8mm Diameter and 7cm Length Wallstent를 RHV에서 MPV에 설치하고
6mm Diameter Balloon Dilatation 하였음.
Cornary Varix는 Histoacryl로 Embolization 하였음.

독도는 우리 땅

The Findings of Follow-up 3D Abdominal CT (2003-06-25)

Y-3363989/YD1321159

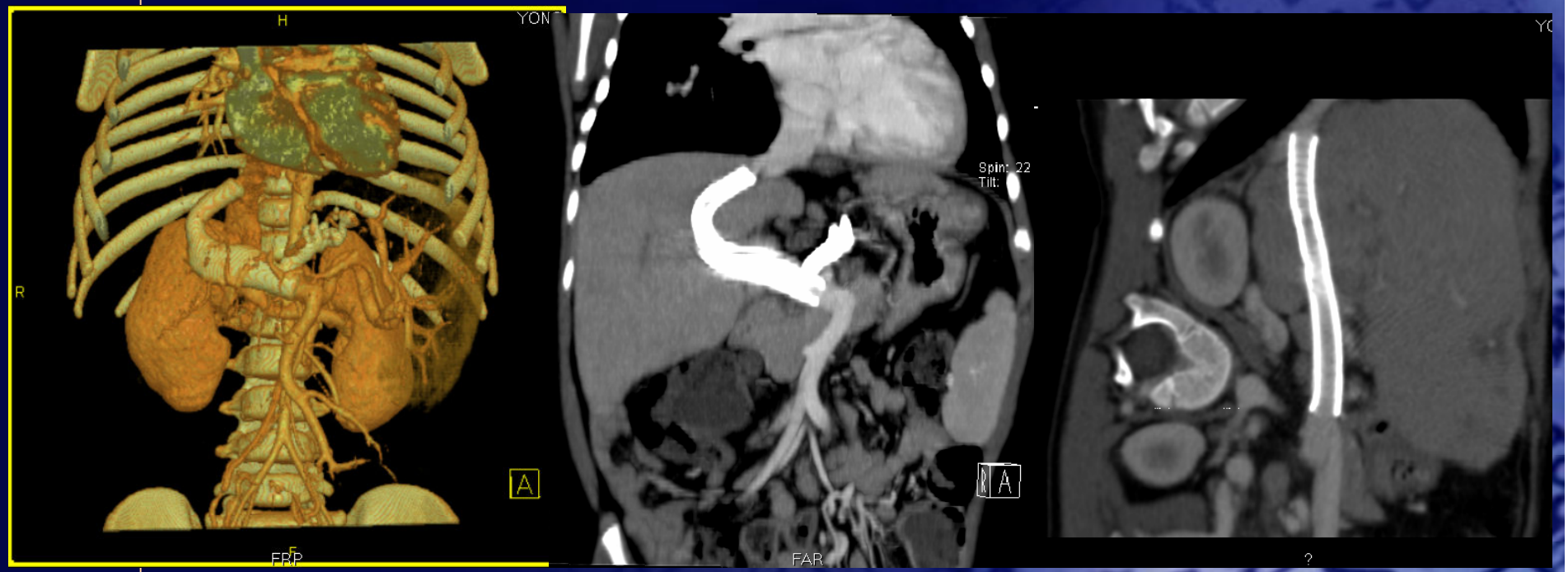

독도는 우리 땅

Revision of TIPS (2004-12-08)

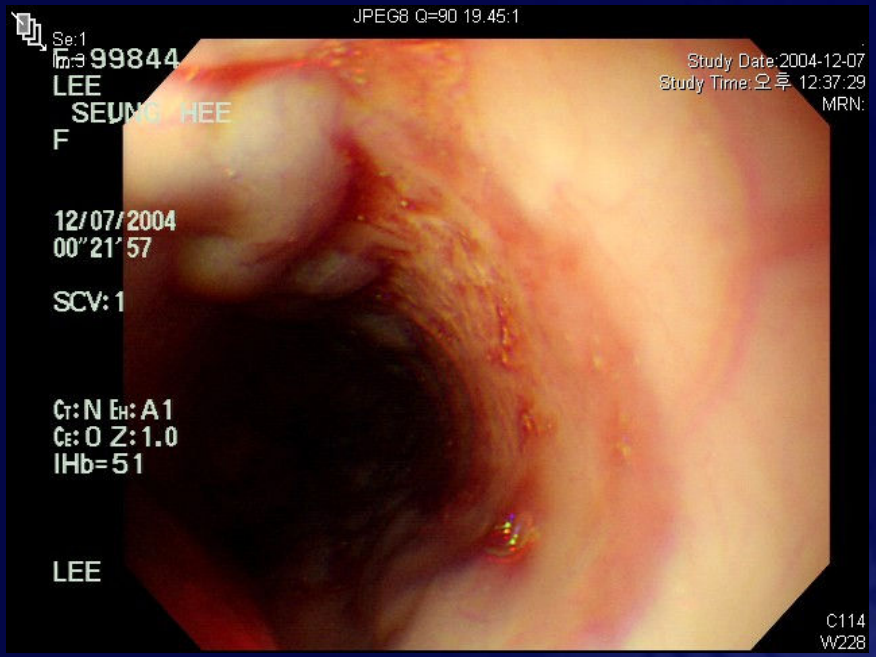

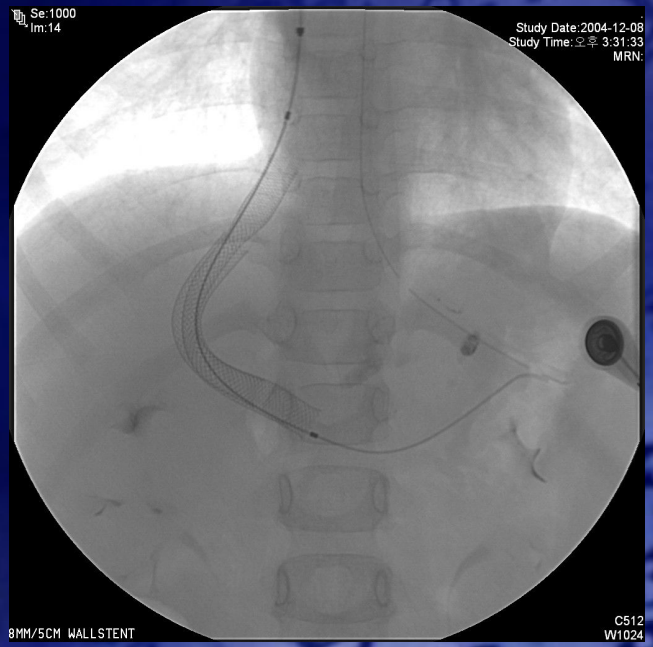

- 1차 시술 후 1년 6개월간 더 이상의 식도정맥류 출혈 없이 지내다가 TIPS 부위의 협착, 정맥류의 재발과 출혈, 심한 비기능항진증(hypersplenism)이 있어 TIPS의 교정술(revision)과 비장동맥 색전술을 다시 시행 받았다.
  현재 2차 시술 후 6개월로 특별한 합병증 없이 생존하고 있다.

- 결론: TIPS및 이와 동시에 시행하는 색전술은 소아간문맥항진증에 있어서 유용한 치료법이라고 생각한다

독도는 우리 땅